INSPIRA NETWORK

cma
cirugía mayor ambulatoria
www.asecma.org

CASO CLÍNICO

https://doi.org/10.20986/revcma.2024.1006/2024

Tratamiento de la pseudoartrosis de radio con injerto de cresta iliaca y células madre del aspirado de médula ósea. A propósito de un caso

Treatment of radial pseudarthrosis with iliac crest graft and bone marrow aspirate stem cells. A case report

T. Sagredo Sánchez, M. M. Rueda Navarro, F. de la Gala García, M. Zaballos García y A. Reyes Fierro

Servicio de Anestesiología y Reanimación. Hospital General Universitario Gregorio Marañón. Madrid

Autor para correspondencia: Teresa Sagredo Sánchez (tsagredosan@gmail.com)

RESUMEN

La pseudoartrosis es una complicación caracterizada por la ausencia de consolidación del hueso a los 9 meses desde el inicio de la fractura, con falta de progresión radiológica los últimos 3 meses, siendo sus principales causas el exceso de movimiento en el foco de fractura y una insuficiente vascularización (1). A pesar de no tratarse de una complicación frecuente, los huesos del antebrazo ocupan el 4.º puesto en incidencia de presentación. El manejo anestésico de la patología quirúrgica del miembro superior se realiza generalmente en régimen ambulatorio con técnicas de anestesia regional guiadas por ecografía. Estas técnicas tienen una doble función: anestesia durante el propio acto quirúrgico con una mínima variabilidad sobre el estado basal del paciente y analgesia en el postoperatorio inmediato, permitiendo de esta manera el alta a domicilio de forma más segura y precoz. Presentamos el caso de un varón de 34 años, con desarrollo de pseudoartrosis atrófica tras fractura diafisaria de radio, en el que se realiza injerto óseo de cresta ilíaca y aspirado de células madre como estímulo de la osteogénesis.

Palabras clave: Pseudoartrosis, injerto óseo, células madre, anestesia regional, ecografía.

ABSTRACT

Pseudarthrosis is a complication characterised by the absence of bone healing 9 months after the onset of the fracture, with a lack of radiological progression in the last 3 months, and its main causes are excessive movement at the fracture site and insufficient vascularisation. Despite not being a frequent complication, the bones of the forearm occupy the fourth place in incidence of presentation. The anaesthetic management of surgical pathology of the upper limb is generally performed on an outpatient basis with regional anaesthesia techniques guided by ultrasound. These techniques have a dual function: anaesthesia during the surgical act with minimal variability over the patient's baseline condition and analgesia in the immediate postoperative period, thus allowing for safer and earlier discharge home. We present the case of a 34-year-old male with diagnosis of atrophic pseudarthrosis following a diaphyseal fracture of the radius, in whom iliac crest bone grafting and stem cell aspiration were performed to stimulate osteogenesis.

Keywords: Pseudoarthrosis, bone grafting, stem cells, regional anaesthesia, ultrasound.

INTRODUCCIÓN

Las fracturas óseas son las lesiones traumáticas más comunes. En torno a un 5-10 % de los pacientes experimentan retardos en la consolidación, sufriendo un pequeño porcentaje de ellos pseudoartrosis como etapa final (2). Según la FDA, la pseudoartrosis se define como la ausencia de consolidación de una fractura a los 9 meses desde su inicio, sin signos de progresión radiológica en los 3 últimos meses (3). Suele tratarse de una patología crónica, dolorosa, con un impacto negativo en la calidad de vida del paciente y con elevados costes médicos que, a su vez, originan un retraso en la incorporación laboral. Las principales causas incluyen factores biológicos, factores asociados al paciente y otros asociados al tratamiento empleado, y se puede dividir en dos tipos principales: hipertrófica y atrófica o avascular. Mientras que la causa fundamental del primer tipo es un exceso de movilidad en el foco de la lesión, la atrófica tiene lugar debido a unas condiciones subóptimas para la consolidación ósea.

Las cuatro líneas principales de tratamiento (4) en el momento actual son:

- **Estimulación biológica:** autoinjertos. Se consideran el gold standard en el tratamiento de las pseudoartrosis atróficas gracias a sus propiedades osteoconductoras, osteoinductoras y osteogénicas (5). Cuentan con una menor inmunogenicidad, una mayor biocompatilidad y una escasa tasa de complicaciones, con un porcentaje de fusión cercano al 100 % (2,3).
- **Estimulación biológica:** factores de crecimiento. El aspirado de médula ósea y la obtención de células madre a partir de este aspirado es usado principalmente como tratamiento coadyuvante, con tasas variables de fusión ósea, entre 62-90 %.
- **Estimulación electromagnética.**
- **Osteosíntesis.**

En cuanto al manejo anestésico empleado en las intervenciones de miembro superior, cabe destacar en primer lugar las técnicas de anestesia regional con sus diferentes accesos, siendo el más empleado el bloqueo del plexo braquial mediante acceso axilar (6).

El bloqueo axilar (7,8) es un bloqueo periférico superficial, realizado en la región axilar y que conlleva anestesia de las ramas terminales del plexo braquial: nervio radial, mediano, cubital y musculocutáneo. Aunque es usado principalmente en procedimientos de antebrazo, mano, dedos y muñeca como técnica anestésica única, a su vez proporciona una importante analgesia postoperatoria a estos pacientes. Puede ser realizado mediante ecografía y/o neuroestimulación o con referencias anatómicas, aunque la técnica ecoguiada es aquella que ha demostrado una mayor tasa de éxito, menor consumo de AL y una mayor rapidez en su realización.

Los objetivos de esta publicación abarcan la presentación de un caso de tratamiento quirúrgico de pseudoartrosis de radio con la particularidad de una anestesia realizada en dos tiempos.

CASO CLÍNICO

Se describe el caso de un paciente de 34 años, sin alergias medicamentosas conocidas, fumador y sin otros antecedentes médicos, que sufre un accidente de tráfico con fractura abierta diafisaria de radio y cúbito derechos (Gustilo II). Tras una reducción abierta de manera urgente y fijación interna del antebrazo derecho mediante placa de osteosíntesis (agosto de 2021), el paciente se reinterviene a los 3 meses, realizándose una osteotomía de cúbito distal tipo Darrach + extracción del material de osteosíntesis (EMO) + reosteosíntesis con placa, dada la rotura del material de fijación colocado anteriormente. Al año del accidente, ya con el diagnóstico de pseudoartrosis atrófica de radio derecho, se reinterviene con una nueva técnica de tratamiento quirúrgico. A pesar de que no presentó dolor en ningún momento, se evidenciaba una movilidad anormal y desviación del antebrazo afectado. En esta ocasión, se realizó EMO + resíntesis de radio derecho con placa fijadora + autoinjerto óseo de cresta ilíaca (Figura 1) + aspirado e injerto de células madre óseas en el foco de la fractura (Figura 2). Una vez comprobados todos sus antecedentes, la adecuada preparación del paciente, la existencia de consentimiento informado para dicha intervención, la ausencia de contraindicaciones y una vez realizado el marcaje quirúrgico del miembro a intervenir, se llevó a cabo la monitorización básica (presión arterial no invasiva, saturación de oxígeno, electrocardiograma y línea de capnografía a través de gafas nasales) y la canalización de vía venosa periférica 20 G con administración de 2 mg de midazolam i.v. para ansiolisis. Previo a la instauración de la isquemia, se administró cefazolina 2 g i.v. como profilaxis antibiótica, dexametasona 8 mg y paracetamol 1 g, según nuestro protocolo analgésico habitual. Una vez colocado el paciente en decúbito supino, se procedió a la realización de una técnica anestésica combinada en dos tiempos. En un primer tiempo, se realizó el bloqueo del plexo braquial a nivel axilar ecoguiado con infiltración de 30 cc de mepivacaína 1 % y bupivacaína 0,25 %, descartando la aparición de parestesias y sin visualización de inyección intraneural. Una vez finalizada la EMO, y previamente a la obtención del injerto óseo, se procedió a realizar a una anestesia general con colocación de un dispositivo supraglótico tipo mascarilla laríngea AuraGain #5, manteniendo un rango de BIS objetivo entre 40-60 y con cifras de $SatO_2 > 98$ % durante todo el procedimiento, administrando una FiO_2 de 0,7. Al finalizar la intervención se procedió a la educción anestésica con éxito, permaneciendo el paciente en todo momento estable y con anestesia en miembro superior derecho como efecto residual del bloque, sin otra sintomatología concomitante. Tras un periodo de observación en la unidad de recuperación postanestésica (URPA), y dada la estabilidad clínica del paciente, la recuperación del bloqueo motor del miembro y la ausencia de signos de sangrado, fue dado de alta acompañado de un familiar. Se realizó un seguimiento telefónico a las 24 y 48 h de la intervención, con citación por parte de los médicos responsables a las dos semanas de la cirugía.

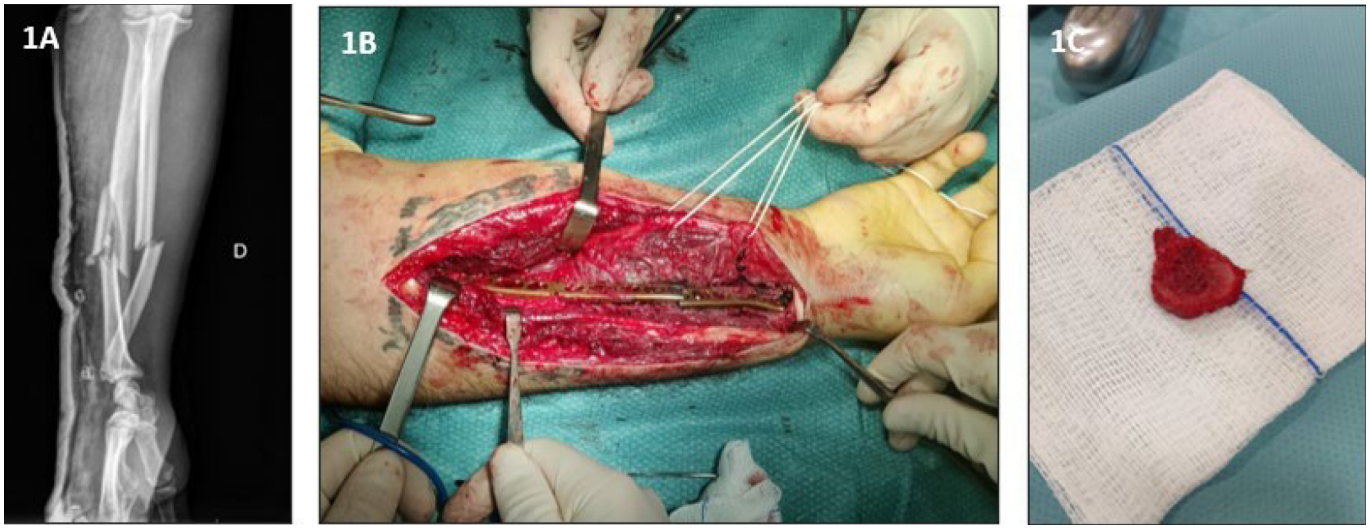

Fig. 1. A: fractura diafisaria abierta de radio (Gustilo II). B: intraoperatorio de la 3.ª reintervención, donde se aprecia fractura del material de osteosíntesis. C: injerto óseo de cresta ilíaca tallado para su posterior colocación.

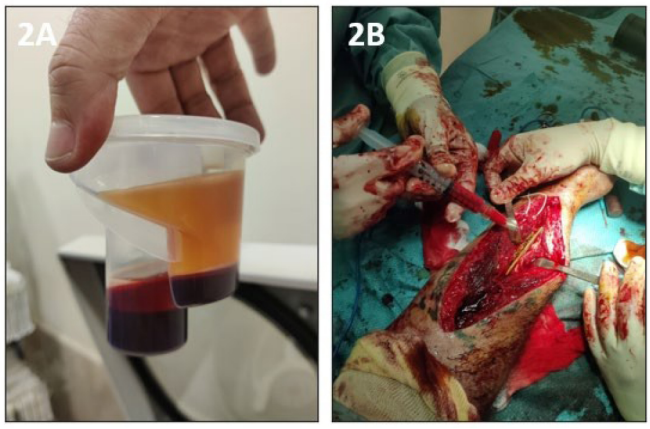

Fig. 2. A: aspirado de médula ósea con centrifugación y separación de células madre. B: colocación del aspirado en el foco de fractura.

DISCUSIÓN

La realización de técnicas de anestesia regional representa una alternativa segura y eficaz en la cirugía mayor ambulatoria, proporcionando claras ventajas frente a la anestesia general en función de la cirugía y el paciente. El uso generalizado de la ecografía y la neuroestimulación ha facilitado estos procedimientos y ha supuesto una importante mejora en cuanto a seguridad del paciente. En nuestro caso se consideró óptimo la realización de una anestesia en dos tiempos, aprovechando las ventajas de la anestesia regional en cuanto a mejor control analgésico postoperatorio, disminución de la morbilidad ocasionada en el paciente, así como la celeridad a la hora de recibir el alta a domicilio. Dado el adecuado perfil de seguridad del bloqueo ecoguiado por vía axilar y la alta calidad analgésica postoperatoria que proporciona, se consiguió llevar a cabo la intervención restringiendo la anestesia general al tiempo de extracción del injerto óseo, disminuyendo así el tiempo de ventilación mecánica y el riesgo asociado de broncoespasmo al tratarse de un paciente fumador.

Littlefield y cols. (9) (2022) evaluaron en un estudio prospectivo el manejo de los injertos autólogos de cresta iliaca bajo anestesia regional, espinal o general, comprobando un aumento significativo en el uso de la anestesia regional en cirugía de reparación de pseudoartrosis desde 2013 a 2020. Dicha técnica se asoció con un mayor número de altas a domicilio en el día de la intervención, así como un menor tiempo de consolidación ósea y una disminución de las complicaciones postoperatorias, sin encontrar, por otro lado, un aumento en la prescripción de opioides en los pacientes sometidos a anestesia regional.

Debido a que la pseudoartrosis es un reto a nivel ortopédico y conlleva un importante impacto económico, se han ido introduciendo nuevas terapias biológicas para mejorar los resultados respecto a las técnicas quirúrgicas clásicas, adquiriendo el tratamiento con células madre un papel cada vez más fundamental. A pesar de que los autoinjertos óseos para el tratamiento de la pseudoartrosis de radio son la alternativa más segura y efectiva dada su baja inmunogenicidad, su cantidad es limitada y no están exentos de complicaciones y comorbilidad en el paciente. Sin embargo, se ha comprobado que dicha morbilidad es menor cuando la técnica anestésica realizada minimiza al máximo los riesgos, apostando siempre que sea posible por técnicas regionales, como sucede en el caso presentado.

BIBLIOGRAFÍA

1. Killington K, Mafi R, Mafi P, Khan WS. A Systematic Review of Clinical Studies Investigating Mesenchymal Stem Cells for Fracture Non-Union and Bone Defects. Curr Stem Cell Res Ther. 2018;13(4):284-91. DOI: 10.2174/1574888X12666170915121137.
2. Smakaj A, De Mauro D, Rovere G, Pietramala S, Maccauro G, Parolini O, et al. Clinical Application of Adipose Derived Stem Cells for the Treatment of Aseptic Non-Unions: Current Stage and Future Perspectives-Systematic Review. Int J Mol Sci. 2022;23(6):3057. DOI: 10.3390/ijms23063057.
3. Cristante AF, Narazaki DK. Advances in the use of stem cells in orthopedics. Rev Bras Ortop. 2015;46(4):359-67. DOI: 10.1016/S2255-4971(15)30246-9.
4. Milano AG, González A. Retardo de consolidación y pseudoartrosis. En: Actualizaciones SECOT. Madrid: 2017; p. 45-8.
5. Pretell Mazzini JA, Ruiz Semba C, Rodriguez Martín J. Trastornos de la consolidación: Retardo y pseudoartrosis. Rev Medica Hered. 2012;20(1):31.
6. Kamel I, Ahmed MF, Sethi A. Regional anesthesia for orthopedic procedures: What orthopedic surgeons need to know. World J Orthop. 2022;13(1):11-35. DOI: 10.5312/wjo.v13.i1.11.
7. Jones MR, Novitch MB, Sen S, Hernandez N, De Haan JB, Budish RA, et al. Upper extremity regional anesthesia techniques: A comprehensive review for clinical anesthesiologists. Best Pract Res Clin Anaesthesiol. 2020;34(1):e13-e29. DOI: 10.1016/j.bpa.2019.07.005.
8. Bansal V, Allen B. Axillary block procedure guide. Uptodate. 2021;2-5.
9. Littlefield CP, Parola R, Furgiuele D, Konda S, Egol KA. Regional anesthesia for nonunion surgery with iliac crest bone grafting results in an increase in same day discharge. Eur J Orthop Surg Traumatol. 2022;32(6):1187-93. DOI: 10.1007/s00590-021-03097-8.